STANFORD UNIVERSITY LIBRARY
FEB 2 1924

Über einen eigenartigen Fall von Schleimbeutelhaematombildung am Oberschenkel.

Inaugural-Dissertation

zur Erlangung der Doktorwürde
der Hohen Medizinischen Fakultät

der

Friedrich-Alexanders-
Universität Erlangen

vorgelegt von

Karl Knauss
aus Hetzelsdorf.

Tag der mündlichen Prüfung: 8. VII. 1914.

Erlangen 1916
Druck der Universitäts-Buchdruckerei von E. Th. Jacob

Gedruckt mit Genehmigung der medizinischen Fakultät.
Referent: Herr Professor Dr. G. Hauser.
Dekan: Herr Geheimer Hofrat Prof. Dr. Fr. Penzoldt.

Die Entwicklung der Schleimbeutel läuft, wie O. Hertwig gezeigt hat, nach dem nämlichen Modus ab, wie die der Gelenke. Sie entstehen ebenso wie die Gelenke aus dem Mesenchymkeim und stellen ursprünglich keine Hohlräume dar. Erst dann, wenn im Gelenk die Endflächen der in Entwicklung begriffenen Knorpel in Berührung treten — und dies geschieht nicht, ehe das Zwischengewebe geschwunden —, kommt die Gelenkhöhle als schmaler Spalt zum Vorschein.

Langemaak sagt in seiner ausführlichen Arbeit über die Entstehung der Hygrome: „Die subkutanen und ein Teil der tiefen Schleimbeutel, nämlich diejenigen, die nicht mit den Gelenken kommunizieren oder im Foetalleben im Connex mit ihnen gestanden haben, treten erst nach der Geburt auf.“ Dieser Anschauung entspricht auch die Mitteilung Heineckes, nach der sich bei der Untersuchung von 2 Foeten im Alter von 24 und 28 Wochen nur sämtliche Sehnenscheiden und ein Teil der tiefer liegenden Bursä vorfanden und zwar nur ebensoviele wie beim Neugebornen. Nach Virchow entstehen die Schleimbeutel je nach dem Bedürfnis des Individuums oder nach Schuchardt bei dem physiologischen Gebrauch des Bewegungsapparates.

Ein Teil der Schleimbeutel entsteht durch Lockerung des interstitiellen Bindegewebes und enthält äusserst wenig Flüssigkeit. Ein zweiter Teil, zuerst von Gegenbauer nachgewiesen, stellt sackartige Gebilde mit

3 Dimensionen dar. In den letzteren, die Langemaak als „Gelenkbeutel“ bezeichnet haben will, finden wir eine entotheliale Auskleidung, die aus dem Bindegewebe entstanden sein muss. In dem ersten Teil, der von Langemaak zutreffend als „Gelenkbeutel“ bezeichnet wird, fehlt dagegen jede entotheliale Auskleidung.

Jedenfalls stimmen alle Autoren darin überein, dass diese Art Schleimbeutel ihren Ursprung einer Lockerung des interstitiellen Bindegewebes verdanken, also auf einer Spaltbildung in diesem beruhen, wobei sich in äusserst geringen Mengen Flüssigkeit ansammelt.

Das Vorkommen dieser Gleitbeutel ist unregelmässig, sie finden sich im Körper an all den Stellen, wo Weichteilschichten grössere Verschiebungen erfahren und dienen diesen dann als Gleitflächen, also vor allem in der Nähe der Gelenke, ferner aber auch an Stellen, die bei bestimmten Berufen besonders in Anspruch genommen werden, so z. B. bei Berufsreitern an den Stellen des grössten Satteldruckes. Ihre Zahl und ihre Grösse, sowie der Zeitpunkt ihres Auftretens ist mannigfachen Schwankungen unterworfen.

Den Inhalt der Schleimbeutel bildet eine synoviaähnliche Flüssigkeit. Es liegt kein Anlass vor, an einer Uebereinstimmnng des Schleimbeutelinhaltes mit der Gelenksynovia zu zweifeln; ist doch die Entstehung der Wand und des Inhaltes aus dem Bindegewebe entwicklungsgeschichtlich derselbe Prozess. Quantitative Unterschiede zwischen beiden sind natürlich nicht auszuschliessen. So sind nach Langemaak die Gelenkbeutel mucinreicher als die Gleitbeutel. Viele Autoren sprechen aus diesem Grunde nur von einem synoviaähnlichen Inhalt der Gleitbeutel. In der Regel ist der Inhalt der Schleimbeutel nur gering. Jede grössere

Ansammlung von Flüssigkeit in den Gleitbeuteln muss nach Gegenbauer als abnormer Zustand aufgefasst werden, wenn dies auch nicht zu den seltenen Vorkommnissen zählt.

Im Folgenden sei es mir gestattet, einen Fall mitzuteilen, bei dem es sich offenbar um ein Schleimbeutelhaematom von ganz eigenartiger Form und äusserst merkwürdiger 5 jähriger Entwicklungsgeschichte handelt.

Krankengeschichte.

Die 46 Jahre alte Patientin gibt an, abgesehen von einer Lungenentzündung im Alter von 16 Jahren nie ernstlich erkrankt gewesen zu sein. Patientin ist verheiratet, hatte 12 Kinder, von denen noch 4 leben und gesund sind, während die übrigen 8 in jugendlichem Alter an Kinderkrankheiten gestorben sind. Von einem Abortus oder einer Fehlgeburt ist der Patientin nichts bekannt.

Das jetzige Leiden begann 1907. Damals bemerkte P. zum erstenmale, dass sich über ihrer linken Kniescheibe eine zuerst nur kleinnussgrosse, kugelige Geschwulst entwickelte, welche sich nach ihrer Aussage hart und derb wie Muskelfleisch anfühlte, und sich in keiner Weise durch eine besondere Verfärbung von der Umgebung abhob. Dieser Knoten, dem man auf der Unterfläche gut verschieben und direkt unter der Haut fühlen konnte, war ganz von selbst entstanden, ohne dass der Patientin irgend ein Trauma zugestossen wäre. Da die Geschwulst vollständig schmerzlos war, schenkte ihr P. gar keine weitere Beachtung, nur fiel ihr auf, dass der Knoten langsam nach oben weiter wuchs und im Laufe der Zeit etwa Kleinkindskopfgrösse erreichte.

Dabei hatte P. weder Schmerzen noch sonstige Beschwerden in der Funktion ihres Kniegelenkes, so dass sie ihrem Beruf vollständig nachgehen konnte. Sie suchte die Geschwulst durch Umschläge zu beeinflussen, jedoch ohne Erfolg. Dieser Zustand zog sich über 2 Jahre hin, da fiel P. zufällig aufs Knie (1909). Sie bekam Schmerzen, die etwa 14 Tage lang anhielten. Dabei bemerkte sie, wie sich von der eben beschriebenen Geschwulst aus ein tauartiger runder Zapfen nach oben seitwärts ausstülpte, der ungefähr die Länge eines Kleinfingers hatte. An dem oberen Pol dieses neuen Gebildes entwickelte sich ein zweiter kugeliger Tumor, der anfangs klein, zusehends wuchs und schliesslich den ersten beträchtlich an Grösse übertraf. Gleich nach dem Fall bekam der von dem ersten Tumor ausgehende Zapfen ein blaurotes Aussehen, das sich auch dem ersten Tumor mitteilte und während der Wachstumsperiode des zweiten Tumors auch an diesem zu sehen war. Das Resultat dieses Prozesses waren schliesslich zwei wie durch eine Brücke verbundene Tumoren, die ein zwerchsackartiges Gebilde darstellten und von der Kniescheibe nach aufwärts die unteren zwei Drittel des Oberschenkels einnahmen. Der zweite Tumor hatte im Verlauf von weiteren 2 Jahren etwa Kindskopfgrösse erreicht, ohne sonderliche Beschwerden zu machen. Die ganze Geschwulstmasse fühlte sich hart an, zeigte weder Fluktuation, noch Pulsation. Sie war sehr gut beweglich und konnte nach Angabe der P. auf die rechte und linke Seite des Oberschenkels geschoben werden. 1911 traten plötzlich eines Abends, als sich die Patientin vom Stuhl erheben wollte, Schmerzen in der Gegend des zuletzt entstandenen Tumors auf. Die Schmerzen steigerten sich derart, dass sich die P. zu

Bett legen musste. Sie konnte mit dem linken Fuss nicht mehr auftreten und das Knie nicht mehr beugen. Deshalb zog sie ihren Arzt zu Rat, welcher ihr die Operation vorschlug.

Bei der Operation fand Herr Hofrat Heinlein (Nürnberg) zwei „unter- und überkindskopfgrosse Geschwülste mit tauartigem Zwischenstück". „Die Geschwülste hatten sich innerhalb von 5 Jahren", wie aus der Krankengeschichte hervorgeht, „zur vorliegenden Grösse entwickelt. Sie schienen ganz oder grösstenteils cystisch zu sein, liegen unter der Fascia lata, was am Präparat gut kenntlich ist. Die kleinere Geschwulst sass in der Kniegegend, dem Patellarperiost innig adhaerent, die grössere im Musculus vastus externus, wahrscheinlich zu einem Teil in ihm aufgehend. Die mächtige handgross sich ausdehnende Sehne ist noch deutlich zu erkennen."

Das an das pathologische Institut eingesandte Präparat stellt ein zwerchsackartiges, einem Flaschenkürbis sehr ähnliches Gebilde dar. Es besteht aus 2 grossen, kugeligen und durch einen Stiel miteinander verbundenen Teilen. Das grössere, oben gelegene Gebilde, zeigt 14 cm in der Breite, 14 cm in der Höhe und $9^1/_2$ cm Dicke. An der ganzen Oberfläche ist es kallotenartig von äusserer Haut überzogen, welche auf der Höhe des Tumors glänzend verdünnt, und bläulich durchschimmernd aussieht. Die Rückseite ist ziemlich flach und zeigt als Unterlage eine weissliche, sehnige Platte. Bei der Betastung ist die Geschwulst prall fluktuierend. Sie setzt sich, ganz allmählich sich verjüngend, in einen drehrunden Stiel von 4 cm Dicke und 4 cm Länge fort und dieser Stiel geht, an Dicke zunehmend, wieder ganz allmählich in die untere kleinere Geschwulst über. Die

letztere ist 9 cm breit, $10^1/_2$ cm lang und 10 cm dick; sie ist ebenfalls von einem eliptischem, mit der Unterfläche fest verwachsenem Hautstück überzogen. Die Unterfläche dieses Teils ist nicht so abgeflacht wie die des grossen, oberen Tumors, zeigt aber auch zum Teil noch sehniges Gewebe. Die Haut ist gleichfalls glatt, gespannt, und zeigt bläuliche Verfärbung. Bei der Betastung gewinnt man den Eindruck, als ob die beiden cystischen Tumoren miteinander in Verbindung stünden. Die Punktion des Tumors ergibt wenig blutige Flüssigkeit. Im mikroskopischen Bild finden sich gut erhaltene rote Blutkörperchen, Cholestearinkrystalle und einige Zellkomplexe. Das Präparat wird zunächst in toto fixiert. Beim Durchschneiden des gehärteten Präparates zeigt sich, dass die beiden cystischen Gebilde mit rotbraunen, chokoladeartigen Massen angefüllt sind, welche ihrem Aussehen nach ganz den Eindruck von Blut machen. Diese Massen lassen sich herausnehmen, nur an den Wänden der Cysten haften sie etwas fester. Tumormassen sind makroskopisch nicht nachweisbar.

Die von der Aussenwand der Blutcysten entnommenen Stückchen zeigen mikroskopisch keinen typischen Befund. Nach aussen findet sich quergestreifte Muskulatur; dann folgt eine Schicht Bindegewebe, das zum Teil stark oedematös durchtränkt und in weiterer Entfernung aufgelockert erscheint, zum Teil von Fettgewebe durchsetzt ist. Diese Bindegewebszone ist von starken Blutungen durchsetzt, welche nach innen mehr und mehr zunehmen und deutliche Pigmentschollen zeigen. Darauf folgt nach innen eine Lage von Bindegewebs-Keim-Gewebe, das ebenfalls stark von Blutungen durchsetzt, mit seinen Kapillarsprossen zum Teil Fettgewebe umspinnt. Nach innen kommen dann ausgedehnte Fibringerinnsel

mit Blutplättchenhaufen. Das Fibrin lässt sich nur zum Teil nach der Weigert'schen Fibrinfärbemethode darstellen und zeigt dabei an einzelnen Stellen das Bild von Gerinnungszentren, zum anderen Teil ist es nicht färbbar.

Das mikroskopische Bild ist keineswegs ein einheitliches, die einzelnen Gewebslagen gehen in einander über und zeigen keine scharfen Grenzen. Weder mit der Wand der Blutgefässe, noch mit der Wand der Schleimbeutel können bei der Betrachtung der mikroskopischen Präparate irgendwelche Parallelen gezogen werden. Zellen, die nur den geringsten Anhaltspunkt für das Bestehen einer Neubildung aufwiesen, sind nirgends zu finden.

Die mikroskopische Untersuchung ergibt jedenfalls keinen sicheren Anhaltspunkt für die Auffassung des pathologischen Bildes.

Aus der Krankengeschichte und aus der Beschreibung des konservierten Präparates geht mit aller Sicherheit hervor, dass es sich im vorliegenden Falle um ein Gebilde handelt, das unter der Fascia lata und der äusseren Haut gelegen war. Von dem kleineren Teil des Tumors wird im Operationsbericht mitgeteilt, dass er dem Periost der Patella innig adhärend ansass. Da dieser Abschnitt der Geschwulst den Ausgangspunkt für den im Laufe der Jahre entstehenden Tumor bildete, so kommt nach seiner Lokalisation nichts anderes in Betracht, als die Bursa supragenualis, ein Schleimbeutel, der nach der Ansicht Heineckes konstant und ziemlich gross ist, doch fast immer einen Anhang der Gelenkkapsel bildet. In diesem Schleimbeutel entwickelte sich offenbar zuerst ein Hygrom, das dann langsam im Laufe von 2 Jahren zu Kleinkindskopfgrösse heranwuchs.

Eine besondere Ursache für die Entwicklung des Hygroms wird nicht angegeben; jedenfalls hat Pat. kein erheblicheres Trauma erlitten. Dies ist ja auch in der Regel der Hergang. In der Norm sind es die kleinen im Beruf vorkommenden Traumen, „vor allem bei Männern der schwer arbeitenden Klasse, doch auch z. B. bei Dienstmädchen „housemaids'knee", wie Kaufmann lehrt. Hierher gehören auch die von Le Fort und Albert beobachteten „Hygroma des Cavaliers", die sich bei Reitern hie und da an der Innenseite des Kniees entwickeln, wo dieses dem stärksten Satteldruck ausgesetzt ist. In der betreffenden Publikation finden sich 5 Fälle dieser Art.

Mit der Entstehungsweise fallen von vornherein die akuten Entzündungen von Schleimbeuteln mit serösen, serofibrinösen und eitrigem Exsudat für den vorliegenden Fall weg. Allerdings können akute Entzündungen auch auf haematogenem Wege entstehen; so sind Fälle von Albert beobachtet worden im Anschluss an eine Gonorrhoe und mehrere Fälle von Kaumheimer im Anschluss an eine Pneumonie, welch letztere er als Bursitis pneumococcica purulenta beschrieben hat. Die akuten Entzündungen von Schleimbeuteln sind zwar meist auch traumatischen Ursprungs, nehmen aber, wie schon ihr Name sagt, einen akuten Verlauf.

In dem vorliegenden Falle handelt es sich offenbar um einen Fall von „Bursitis chronica, Hygrom oder dem sogen. Hydrops bursarum". Diese entsteht nach Kaufmann durch eine Vergrösserung eines normalen oder neugebildeten Schleimbeutels, die mit Flüssigkeitsansammlung einhergeht. An dieser Stelle dürfte es von Interesse sein, in kurzem auf das pathologische Geschehen bei der Hygrombildung einzugehen. Die umfassendste Arbeit

über dieses Gebiet ist die von Langemaak. Er geht in seiner Arbeit auf Neumann zurück, der erwiesen hat, dass dem pathologischen Prozess bei der Entwicklung des Hygroms eine fibrinoide Umwandlung an den inneren Schichten der Sackwand der Synovialhäute zugrunde liegt. „Fibrinoid" ist nach Langemaak „kurz gesagt eine fibrinähnliche Masse, die wie Neumann nachwies, kein Exsudat, sondern ein Degenerationsprozess des Bindegewebes ist, dessen Fasern unter Schwund der Zellen in eine fibrinähnliche Masse oder mit Blutfibrin identische Substanz umgewandelt werden". Schuchardt, Goldmann und Garée haben diese Untersuchungen Neumanns bestätigt. Riker hat dann gezeigt, dass der Umwandlung in eine fibrinoide Masse, wie sie Neumann lehrt, sich eine Verflüssigung anschliesst. Langemaak weist weiterhin nach, dass die Hygromflüssigkeit verflüssigtes Collagen ist, das nach Umwandlung des Fibrinoids in Collagen entstanden ist. Als Ursache der Hygrombildung sieht er „eine faserige Hyperplasie des Bindegewebes durch arterielle Hyperaemie und erst nach Ablauf dieses Prozesses und Schwund der Gefässe einsetzende sekundäre Verflüssigung des Bindegewebes" an. Riker vertritt in diesem Punkt dieselbe Ansicht wie Langemaak; andere Autoren, wie Virchow sprechen von einem Hygroma proliferans. Das Entstehen von Auswüchsen erkennt Langemaak nicht an; „aus der gefässlosen und in Auflösung begriffenen oder zu ihr sich vorbereitenden Wand wächst nichts mehr hervor." Graser unterscheidet wieder 2 Formen von Hygrom, von denen die eine durch Proliferation, die andere durch Destruction entstehen soll. Langemaak bezeichnet Grasers Wortbildung eines Hygroma destruens als unglücklich gewählt, da

keine Destruktion am Hygrom stattfindet, sondern ein Degenerationsprozess. Er schägt dafür den Ausdruck Hygroma e destructione vor. Die von Graser gefundene Bursitis proliferans erkennt Langemaak nicht an, da er nie Proliferationen bei Hygromen beobachten konnte. Langemaak stellt den Vorgang an der Hygromwand vollständig auf die gleiche Stufe, wie die Bildung der Ganglien; beides seien „Produkte sekundärer Verflüssigung faserig hyperplastischen Bindegewebes, wobei die Ursache für die Hyperplasie eine arterielle Hyperaemie ist.“ Diese Auffassung ist bis jetzt nicht widerlegt worden. Auch Kaufmann schliesst sich in seinem Lehrbuch über spezielle Pathologie vollkommen den Anschauungen Langemaak's an.

Nach dieser kurzen Abschweifung soll die weitere Entwicklung der oben beschriebenen, als Hygrom angesehenen Geschwulst ins Auge gefasst werden. Nach Verlauf von 2 Jahren hat der Tumor die beträchtliche Grösse eines kleinen Kindskopfes erreicht; diese Art des langsamen Wachstums ohne jede Erscheinung ist bei den Hygromen keine Seltenheit. So findet sich bei Hyrtl ein Fall von einer Geschwulst von Kindskopfgrösse bei einer Magd, welche, so oft sie sich niederknieen musste, die Geschwulst einfach beiseite schob. Auch Kreuter beschreibt einen Fall von einem mannskopfgrossen Hygrom der Bursa subdeltoidea, das 2 Jahre früher im Verlauf einer Hüftosteomyelitis entstanden war, bei seiner späteren Vergrösserung aber gar keine Beschwerden machte.

Nach Ablauf des Zeitraumes von 2 Jahren fiel Patientin auf das Knie und bemerkte in den nächsten Tagen, dass der bisher runde, farblose Tumor nach oben wuchs, wobei sie einen förmlichen Zapfen nach

oben aussandte. Dabei nahm Patientin einen deutlichen Farbenunterschied gegen früher wahr. Die bisher farblose Geschwulst wurde mit der Entstehung des durch das Trauma hervorgerufenen neuen Ansatzes, blaurot verfärbt. Am Ende dieses tauartigen Stranges bildete sich dann langsam wieder eine kugelige Geschwulst, die im Verlauf von weiteren 2 Jahren, stetig wachsend, die erste an Grösse beträchtlich übertraf. Die einfachste Erklärung für diesen Vorgang ist wohl folgende: Bei dem Trauma bekam die durch den zunehmenden Flüssigkeitsdruck verdünnte Schleimbeutelwand einen Riss, der mit einer starken Blutung aus den infolge der chronischen Entzündung vermehrten Blutgefässen der Wand einherging. Das Blut bahnte sich dann seinen Weg nach dem Punkt des geringsten Widerstandes unter der Fascie nach oben, vermengte sich aber gleichzeitig mit dem Hygrominhalt, wie aus der plötzlichen Verfärbung des ganzen Tumors deutlich hervorgeht. Ziegler zeigt in seinem Lehrbuch der Pathologie bei dem Kapitel über die pathologischen Veränderungen an den Schleimbeuteln, dass sich sowohl in zuvor normalen Schleimbeuteln, als auch in Hygromen infolge von Traumen und Zirkulationsstörungen Blutungen mit mehr oder weniger reichlichen Fibrinniederschlägen einstellen können. Das Resultat dieses Vorganges wird dann als Schleimbeutelhaematom bezeichnet. Das betreffende Trauma ist erfahrungsgemäss nicht so stark, dass es zu einer Berstung der äusseren Haut kommt, wohl aber vermag es in dem weniger widerstandsfähigen, dünnen Schleimbeutelgewebe Continiutätstrennungen hervorrufen. Diese erfolgen mit starker Blutung, da das Blut in eine präformierte Höhle gelangt. Das Verhalten des in den Schleimbeutel gelangten Blutes ist verschieden. Unter

normalen Verhältnissen tritt bei einer Blutung in einen Schleimbeutel äusserst rasch Gerinnung ein. Diese Tatsache wird ja auch als diagnostisches Hilfsmittel verwandt und ist als das Symptom des „Schneeballenknirschens“ allgemein bekannt. Nach Tilger ist der Hauptnachdruck auf die Vermischung des Blutes mit dem normalen Schleimbeutelsekret zu legen; denn dieses soll wesentlich zur Gerinnung beitragen. Nun verändert sich aber mit der Ausbildung des Hygroms der Schleimbeutelinhalt, der nach Kaufmann „anfangs dick, honigartig, sehr eiweissreich, später dünnflüssig serös ist.“ Je dünnflüssiger der Hygrominhalt ist, desto ähnlicher wird er den serösen Flüssigkeiten sein, deren Neigung zur Gerinnung von der Menge der in ihnen enthaltenen Zellelemente abhängig ist. Bleiben doch auch in den entwicklungsgeschichtlich den Schleimbeuteln so nahestehenden Gelenken die Blutergüsse lange Zeit flüssig. Tilger führt in seiner Arbeit über den „Verlauf der chronischen Bursitiden“ aus, dass es bei dieser Gerinnung auf die Menge der Fibrinniederschläge ankomme. Je nach ihrer Menge sei „der Inhalt des Schleimbeutelhaematoms flüssig oder gallertig oder ein fester Thrombus“. Auch im vorliegenden Falle wird der Inhalt der beiden Cysten wohl nicht flüssig gewesen sein; denn bei der Punktion wurde nur wenig blutige Flüssigkeit gewonnen. Vollständig thrombotisch kann er wieder nicht gewesen sein, sonst hätte die Geschwulst bei der Betrachtung nicht deutliche Fluktuation aufweisen können. Die Konsistenz wird wohl in der Mitte gelegen sein, was bei dem langen Bestand alle Wahrscheinlichkeit für sich hat.

Nachdem im Anschluss an das doch sicher stärkere Trauma — verbunden mit 14 Tage anhaltenden

Schmerzen — ein Riss in der Hygromwand entstanden war und sich der durch den Bluterguss vermehrte Hygrominhalt seinen Weg nach oben gebahnt hatte, war es leicht möglich, dass sich die Geschwulst immer mehr vergrösserte. Das Hygrom hat an und für sich die Tendenz, sich unter Vermehrung seines Inhaltes immer weiter auszudehnen. Dieser setzt die vollständig intakte Hygromwand einen gewissen Widerstand entgegen; ist nun die Hygromwand an irgend einer Stelle lädiert, so ist der durch das Blut vermehrten Flüssigkeit die günstigste Gelegenheit geboten, sich unter der Fascie einen Weg weiter nach oben zu bahnen. Denn unterhalb des Hygroms sitzt in unserem Fall die Patella, mit den das Knie straff umschliessenden Sehnenbändern und Fascien, während nach oben die Flüssigkeit sich leicht zwischen Fascie und Muskulatur drängen konnte. Auf der anderen Seite war auch der Tumor je grösser er wurde, desto stärker kleineren und grösseren Insulten ausgesetzt, die immer wieder zu neuen Reizungen und auch neuen Blutungen führen konnten. So war es möglich, dass die Geschwulst schliesslich eine so beträchtliche Grösse erreichte.

Hiermit glaube ich die einfachste und auch dem ganzen Krankheitsverlauf nach wahrscheinlichste Erklärung für die Entstehung dieses eigentümlichen Tumorgebildes gegeben zu haben. Am nächstliegenden wäre es noch, im vorliegenden Fall an die sogen. Bursitis haemorrhagica zu denken, über welche die Ansichten der Forscher sehr auseinandergehen, die aber in der Mehrzahl der Fälle mit dem Schleimbeutelhaematom identisch sein dürfte. Nach der Anschauung Unger's ist es „zweifellos", dass die grössere Anzahl dieser Haematome in ganz analoger Weise entsteht, wie die

Haematocele der Tunica vaginalis testis. Volkmann fand „bei einem Hygroma patellae mit blutigem, krümmeligen Inhalt und halbzollstarker sklerotischer Wandung Verhältnisse, welche sehr an die Pachymeningitis haemorrhagica interna und die Haematocele vaginalis testis erinnern.“ Auch Ranke berichtet über einen Fall von haemorrhagischer Bursitis, „die sich in ihrem anatomischen Detail durchaus der Haematocele tunicae vaginalis anschliesst“.

Volkmann will aber doch schliesslich die Blutung für die Mehrzahl der Fälle nicht als das Primäre, sondern als Begleiterscheinung aufgefasst haben. Doch gibt er zu, dass auch in akut entstandenen Haematomen erst durch die Reizwirkung infolge des Blutergusses Entzündungserscheinungen an der Wand hervorgerufen werden können. Auch Kaufmann sagt, „sekundär kann sich dann ein Haematom bilden (Bursa haemorrhagica)“. Für den berichteten Fall ist der Bluterguss so viel wie sicher erst sekundär entstanden. Das Trauma nach 2 Jahren und die plötzliche sogar der Patientin auffallende Verfärbung der Geschwulst sprechen mit aller Wahrscheinlichkeit dafür.

Eine tuberkulöse Infektion ist nach dem mikroskopischen Befund mit aller Sicherheit auszuschliessen. Die Tuberkulose der Schleimbeutel wird von Riede: in seiner Arbeit „Ueber isolierte tuberkulöse Geschwülste des Kniegelenks“ eingehend gewürdigt. Darnach bieten die „mikroskopischen Untersuchungen ein kaum entwirrbares Bild. In den Vordergrund treten überall die Gefässe, und die ganz abnorm verdickte Wandung. Das fast capillare Lumen ist ringsherum von schichtenweisem, spindelzelligem Gewebe umgeben, das sich zum Lumen im Durchmesser wie 15 zu 1 verhält. Die

Gefässe sind in spärliches Bindegewebe eingelagert, zwischen ihnen finden sich zahlreiche Knötchen mit Riesenzellen. Von diesen Erscheinungen ist an unserem Präparat überhaupt nichts wahrzunehmen. Ebenso ist eine luetische Infektion auszuschliessen, sowohl wegen des Fehlens jedes dafür sprechenden mikroskopischen Befundes, als auch wegen des Mangels an allen sonstigen luetischen Erscheinungen, zum Schluss auch wegen der überaus grossen Seltenheit solcher Affektionen des Schleimbeutels.

Viel eher könnte man, besonders nach der Krankengeschichte an ein Neoplasma denken, was ja auch vor der Operation und bei der Betrachtung des entfernten Tumors nicht ausgeschlossen werden konnte.

Die Literatur über diese von den Schleimbeuteln ausgehenden Neubildungen ist äusserst gering. Es liegen nur zwei zusammenfassende grössere Arbeiten über dieses Gebiet vor, die eine von Ranke und die andere von Adrian.

Nach der Anschauung Ranke's treten die Neubildungen an den Schleimbeuteln entweder als „Umwandlung der Wand der Schleimbeutel in eine der Bindegewebsgruppe ihrer Struktur nach einzureihende Wucherung" auf, wie das Chondrom, Sarcom, oder Myxom oder als „epiteliale Neubildung". Diese letzteren wurden bisher nur bei Fisteln beobachtet, welche mit den Schleimbeuteln von aussen kommunzieren. Sie treten nie primär auf, was ja auch im Widerspruch mit der Entwicklung der Schleimbeutel aus der Bindegewebsschicht stünde. Adrian weist 19 sichere Fälle von Schleimbeuteltumoren nach, wozu noch ein Fall von Martina kommt. Als Ursache der Tumorbildung kommen Traumen aller Art in Betracht, besonders kleinere, fort-

dauernde Schädigungen; vor allem ist die schwerarbeitende Klasse der Bevölkerung betroffen und unter diesen wieder vorzüglich die Erwachsenen.

Die Prädilektionsstelle für diese Neoplasmen ist gerade die Kniegegend, vor allem die Bursa präpatellaris, welche ja auch das Hauptkontingent für die Hygrome stellt. Ein Charakteristicum für diese Schleimbeuteltumoren ist das oft ausserordentlich langsame Wachstum und das Fehlen jeder Erscheinung, so dass die Patienten oft jahrelang ihrer schweren Berufsarbeit nachgehen, ohne sich über die von ihnen schon längst beobachtete Geschwulst Gedanken zu machen oder gar bei dem im allgemeinen ganz schmerzlosen Verlauf einen Arzt zu Rate zu ziehen. In dieser Beziehung haben sie ja grosse Ähnlichkeit mit den Hygromen. So hat Dollinger einen Fall beobachtet, der 10jähriges, langsames Wachstum aufwies.

Die Malignität ist sehr verschieden. Oft finden wir exquisit bösartigen Charakter mit Durchbruch in die Umgebung, frühzeitigem Ergriffensein der regionären Lymphdrüsen und Auftreten von Recidiven, in anderen Fällen wieder beobachtet man lokalisiertes, gutartiges Wachstum. Als Todesursache konnte von den 19 von Ranke mitgeteilten Fällen von Schleimbeuteltumoren derselbe nur 2 mal angesprochen werden. Am häufigsten sind pathologisch-anatomisch die Sarcome; an sie schliessen sich der Reihe nach die Myxome, Endotheliome und Pappilome an.

Gerade das langsame, sich über Jahre hin erstreckende Wachstum, das Fehlen jeder, die Aufmerksamkeit des Patienten auf die Geschwulst lenkender Erscheinungen, liesse in unserem Fall an einen derartigen Tumor denken, wenn nicht das mikroskopische

Bild mit aller Sicherheit dagegen spräche. Fehlt doch hier jede Andeutung von Zellbildung, die irgendwelche Charakteristica für eine der Geschwulstklasse angehörige Neubildung aufwiese.

Zum Schluss soll noch eine andere Möglichkeit zur Sprache kommen, wie der eigentümliche Tumor aufgefasst werden könnte, nämlich als Aneurysma spurium. Dieses entsteht nach O. v. Fritsch klinisch entweder traumatisch oder spontan; traumatisch, entweder infolge von Durchtrennung der Gefässwand, durch Fremdkörper oder durch stumpfe Gewalt, wie Schlag, Sturz und Quetschung, oder drittens, infolge von „chronisch rezidivierenden Traumen", spontan ohne erkennbare Erkrankung der Gefässwand.

Das Aneurysma spontaneum wird gerne im Zusammenhang mit Arteriosklerose der Gefässwand gebracht. Dieser Anschauung tritt Billroth sehr energisch mit sprechenden statistischen Zahlen gegenüber. Er fand bei 23000 Patienten trotz der relativen Häufigkeit der Arteriosklerose nur 26 mal Aneurysmen, von diesen 26 sind 11 spontan und nur bei 2 konnte ausgesprochene Arteriosklerose nachgewiesen werden. Nach einer Untersuchung von O. v. Fritsch, die sich über 19 Fälle erstreckt, lag in 15 Fällen ein Trauma vor, in 4 war die Entstehungsursache unbekannt — sie sind als spontan entstanden aufzufassen —, und nur in einem einzigen Fall konnte Arteriosklerose nachgewiesen werden.

Dass sich die Entwicklung eines Aneurysma spurium über Jahre hin erstrecken kann und genau so ohne jede merkbare Erscheinung vor sich gehen kann, wie bei unserem Tumor, beweist eine Arbeit von Krieger. In dieser Arbeit berichtet er über 4 Fälle von spontan entstandenen Aneurysmen, bei denen die Zeit der Entwick-

lung zwischen 14 Tagen und 23 Jahren schwankt. Ein Fall davon ist so interessant, dass er wegen seiner grossen Ähnlichkeit mit dem oben beschriebenen doch in Kürze skiziert zu werden verdient. Es handelte sich um eine Tumorbildung in der Leistenbeuge, die als Drüsenpaket aufgefasst wurde, sich aber dann als ausgedehntes Aneurysma erwies. 1898 entstand eine harte, hühnereigrosse Geschwulst oberhalb der rechten Kniekehle, die sich langsam nach der Innenseite des Oberschenkels entwickelte. 1903 leistete der Patient noch eine 14tägige Landwehrübung ab, 1904 wurde zum erstenmale Pulsation an der Geschwulst bemerkt. An der Innenseite des rechten Oberschenkels fand sich eine Geschwulst die in der Höhe des oberen Patellarrandes beginnend, sich 12 cm nach oben erstreckte und sich medianwärts fast 2 faustgross vorwölbte. An der Hinterseite des Oberschenkels fand sich durch eine Furche infolge der Sartoriuseinschnürung abgesetzt, eine zweite, mit der ersten kommunizierende, faustgrosse Geschwulst.

Dass die Entstehungsweise und das Produkt des oben beschriebenen Aneurysmas eine gewisse Ähnlichkeit mit dem dieser Arbeit zugrunde liegenden Präparate aufweist, ist nicht von der Hand zu weisen: das langsame Wachstum, das Fehlen jeder Erscheinung, die schliesslich resultierenden Blutcysten all das sind Paralellen. Und doch glaube ich, dass die oben geschilderte Entstehungsweise als Schleimbeutelhaematom zu Recht bestehen bleibt. Vor allem spricht die Krankengeschichte für diese Auffassung. Der Tumor ist nach ihr offensichtlich direkt von dem Gebiet über der Patella ausgegangen, wo die Gefässversorgung eine sehr geringe ist, sich dagegen immer Schleimbeutel finden. Ausserdem konnte ich in der mir zur Verfügung stehen-

den Literatur keinen Fall finden, in dem ein Aneurysma direkt über der Kniescheibe beschrieben worden wäre. Es ist auch sehr unwahrscheinlich, dass sich hier ein Aneurysma entwickeln kann, da der die Patella oben wie unten straff und fest umschliessenden Bänder- und Fasciengürtel einer Ausdehnung eines Gefässes doch einen ziemlich starken Widerstand entgegenstellt; auch finden sich ja in dieser Gegend auf der Vorderseite ausserdem nur ziemlich kleine Arterien. Ganz anders läge der Fall, wenn der Tumor mit der Rückseite des Kniees in Zusammenhang stände, wo so häufig Aneurysmen entstehen. Diese wurden besonders oft bei englischen Sportleuten beobachtet, als Ursache wird hier eine Überstreckung im Kniegelenk angesehen. Ganz interessant ist auch die Mitteilung von Zahn über ein Femoralaneurysma im unteren Drittel des Oberschenkels, welches er auf Backsteinklopfen auf dieser Stelle zurückführt. Auch bei der Operation hätten sich sicher Anhaltspunkte durch irgend welchen Zusammenhang des Tumors mit einem Gefässe finden müssen, welches dann als Ausgangspunkt für das Aneurysma hätte angesehen werden können. Von dem allen wurde bei der Operation nichts wahrgenommen.

Es ist denkbar, dass der Hämatombildung am Hygrom ein ähnlicher Prozess zugrunde liegt, wie bei der Entwicklung eines Aneurysma spurium. Da das Schleimbeutelhämatom auf eine Lädierung der Gefässwand zurückzuführen ist, wenigstens in der Mehrzahl der Fälle, so kann man annehmen, dass ein grösseres Gefäss einmal mit der Schleimbeutelhöhle kommuniziert und sein Blut in dasselbe ergiesst. Es liegt kein Grund dagegen vor, dass dieses Gefäss auch längere Zeit offen bleibt. Schliesst es sich dann wieder, so liegt das Bild des

abgekapselten Hämatoms vor. Wenn in dem vorliegenden Fall nicht mit aller Sicherheit aus der Operationsgeschichte bekannt wäre, dass kein grösseres Gefäss mit dem Tumor in Zusammenhang gestanden habe, wäre wenigstens für den zweiten, oben gelegenen Teil des Tumors dieser Entwicklungsmodus denkbar.

Zum Schluss sei es mir gestattet, noch einige ähnliche Fälle aus aus der Literatur zu zitieren.

„Zur Behandlung des Hygroma präpatellare mittels Incision Volkmann. Berliner klin. Woch. 1876. 12 Fälle, 2 Hämatome.

1. Karl Schotte, 18 Jahre, Hygroma präpatellare dextrum (Hämatom). Am 2. Oktober 1874 Spaltung des Sackes, der aus einer subkutanen und subfascialen, breit miteinander kommunizierenden Abteilung besteht und Excision eines Ovals aus seiner vorderen Wand. Der Inhalt ist stark blutig gefärbt, mit flockigen Gerinnseln. Von der stark verdickten Wand lassen sich feste, rötliche Gerinnsel abziehen, darunter kommen in grosser Anzahl glatte, rundliche bis erbsengrosse Excreszenzen von knorpelartiger Festigkeit zum Vorschein.

2. Hygroma der Bursa anconaea dextra, das infolge einer Kontusion stärker angeschwollen ist. Am 23. Dezember 1874 Incision. Der verdickte, mit papillären Wucherungen besetzte Sack enthält fast reines Blut."

Am Schluss seiner Arbeit sagt Volkmann dann noch „Endlich will ich daran erinnern, dass der Inhalt 3 mal ein hämorrhagischer war und dass es sich besonders in Beobachtung 1 um ein exquisiltes Hämatom handelte."

Ranke. „Hämatom der Bursa trochanterica sinistra. Exstirpation, Heilung. Berl. klin. Woch. 1875.

„Bergmann F. H. aus Kettstadt, 31 Jahre, will vor 9 Jahren eine hühnereigrosse, ziemlich harte, leicht verschiebliche Geschwulst über dem linken Trochanter bemerkt haben. Er arbeitete gewöhnlich auf der linken Seite liegend und trug wie alle derartigen Arbeiter, zum Schutze des Schenkels, ein über dem grossen Trochanter mit einem Ausschnitte versehenes Brett. Die allmählich schmerzlos wachsende Geschwulst machte es ihm später unmöglich, in der gewöhnlichen Weise zu arbeiten. Nach Anstrengungen im letzten Winter nahm dieselbe schnell an Grösse zu und bildete sich plötzlich am unteren Ende derselben ein rundlicher Auswuchs, der dann aber auf seiner einmal erlangten Wallnussgrösse stehen blieb. Die Geschwulst war bei der Aufnahme des K. etwa 12 cm lang, $8^1/_2$ cm im grössten Durchmesser breit, von Gestalt eines umgekehrten Flaschenkürbisses und fand sich genau über dem linken Trochanter. Sie war nirgends mit der Haut verwachsen, in seitlicher Richtung leicht, in verticaler nicht verschieblich. Ihre Oberfläche war glatt, der obere grössere Abschnitt der Geschwulst fluktuierte, der untere zuletzt gebildete war für das Gefühl durchaus solide. Am 4. April wurde der Tumor von Prof. Volkmann durch einen vertikalen Hautschnitt mit geringer Blutung in toto mit Leichtigkeit ausgeschält. Die Heilung erfolgte ohne Besonderheiten, anfangs unter dem Lister'schen Verband. Bei Durchschneiden stellte sich der Tumor als hauptsächlich aus 2 Gysten, eine dem oberen grösseren, die andere dem unteren scheinbar soliden Abschnitte entsprechend, gebildet heraus. In der oberen befanden sich etwa 300 ccm einer braunroten, an der Oberfläche glitzernden Flüssigkeit von 103 spezifischen Gewicht mit wenig Gerinnsel. Mucin und eine be-

deutende Menge Eiweiss liess sich in derselben nachweisen. Mikroskopisch fanden sich ausser einer grossen Menge Cholestearinkrystalle hauptsächlich wohl erhaltene rote Blutkörperchen, und dazwischen eine geringe Anzahl von Körnchen-Kugeln. Der dickliche, orangefarbige Inhalt der unteren Cyste wurde nicht gesondert aufgefangen. In der Nachbarschaft der unteren Cyste enthielt der Balg noch 2 erbsengrosse, mit einem gelblichen, krümmeligen Brei von Cholestearinkrystallen erfüllte Hohlräume. Die Wand der grösseren Cyste war fast überall mit geschichteten, der Wand fest anhaftenden Blutgerinnseln ausgekleidet; die der kleinen war durchwegs glatt. Die Wandung selbst war von graulicher Farbe, mit stellenweiser, namentlich in den unteren Partieen reichlichen, fein streifigen, orangefarbigen Einlagerungen; ihre Dicke wechselte zwischen 0,5 und 2,0 cm. Mikroskopisch erwies sich das Gewebe als aus konzentrischen, starrfaserigen Bindegewebe mit spärlichen zelligen Elementen bestehend. Dazwischen traten herdweise Einlagerungen der verschiedensten Gestalt und Grösse auf. Zunächst fanden sich spindelförmige Anhäufungen feiner Fettkörnchen, daneben aber solche eines sehr feinen, braunen Pigments, sowie Kombinationen von beiden. Dann erschienen Einsprengungen kleinzelliger Wucherungen von den ersten Anfängen der Entwicklung bis zu solchen, wo eine ausgedehnte Fettmetamorphose kaum noch Zellgrenzen erkennen liess. Bald waren diese Herde pigmentiert, bald nicht. Ebenso war die Pigmentierung in keiner Weise in ein Verhältnis zur Entfernung des betreffenden Herdes zum blutigen Cysteninhalt zu bringen.“

Zum Schlusse meiner Arbeit spreche ich meinem hochverehrtem Lehrer, Herrn Professor Dr. Hauser für die gütige Zuweisung der Arbeit sowie die Übernahme des Referates meinen aufrichtigsten Dank aus. Ferner möchte ich es nicht versäumen, Herrn Hofrat Dr. Hein-lein-Nürnberg für die Überlassung der Publikation des von ihm operierten Präparates sowie für seine jederzeit bereitwillige, liebenswürdige Auskunft über den Fall und Herrn Dr. Mosé-Erlangen für die gütige Anfertigung der photographischen Aufnahmen verbindlichst zu danken.

Literaturverzeichnis.

Adrian, Beiträge zur klinischen Chirurgie Bd. 38.

Dollinger, Archiv f. klin. Chirurgie 1878.

Eppinger, Archiv f. klin. Chirurgie 1887.

Le Fort u. Albert, Zentralblatt für pathologische Anatomie und allgem. Pathologie 1897.

Fritsch, O. v., Archiv f. klin. Chirurgie 1906.

Gegenbauer, Anatomie des Menschen, VII. Aufl.

Heinecke, Anatomie und Pathologie der Schleimbeutel und Sehnenscheiden 1868.

Hertwig, Entwicklungslehre des Menschen und der Wirbeltiere.

Kaufmann, Spezielle pathol. Anatomie, 2. Aufl.

Krüger, Archiv f. klin. Chirurgie 1910.

Langemaak, Archiv f. klin. Chirurgie 1903.

Neumann, Virchow's Archiv 1896.

Ranke, Verhandlungen der Deutsch. Gesellsch. f. Chirurgie XIV.

—, Berlin. klin. Wochenschr. 1875.

Riedel, Deutsche Zeitschr. f. Chirurgie 1878—1879.

Riker, Virchow's Archiv 1896.

Schmaus, Grundriss der pathol. Anatomie 9. Aufl.

Schuchardt, Virchow's Archiv 1890.

Tilger, Alfred, Inaug.-Diss. 1890 Würzburg.

Zahn, Münch. med. Wochenschr. 1907.

Ziegler, Lehrbuch der speziellen pathol. Anatomie.

Volkmann, Berlin. klin. Wochenschr. 1876.

Gesamtansicht des exstirpierten und in toto gehärteten Tumors

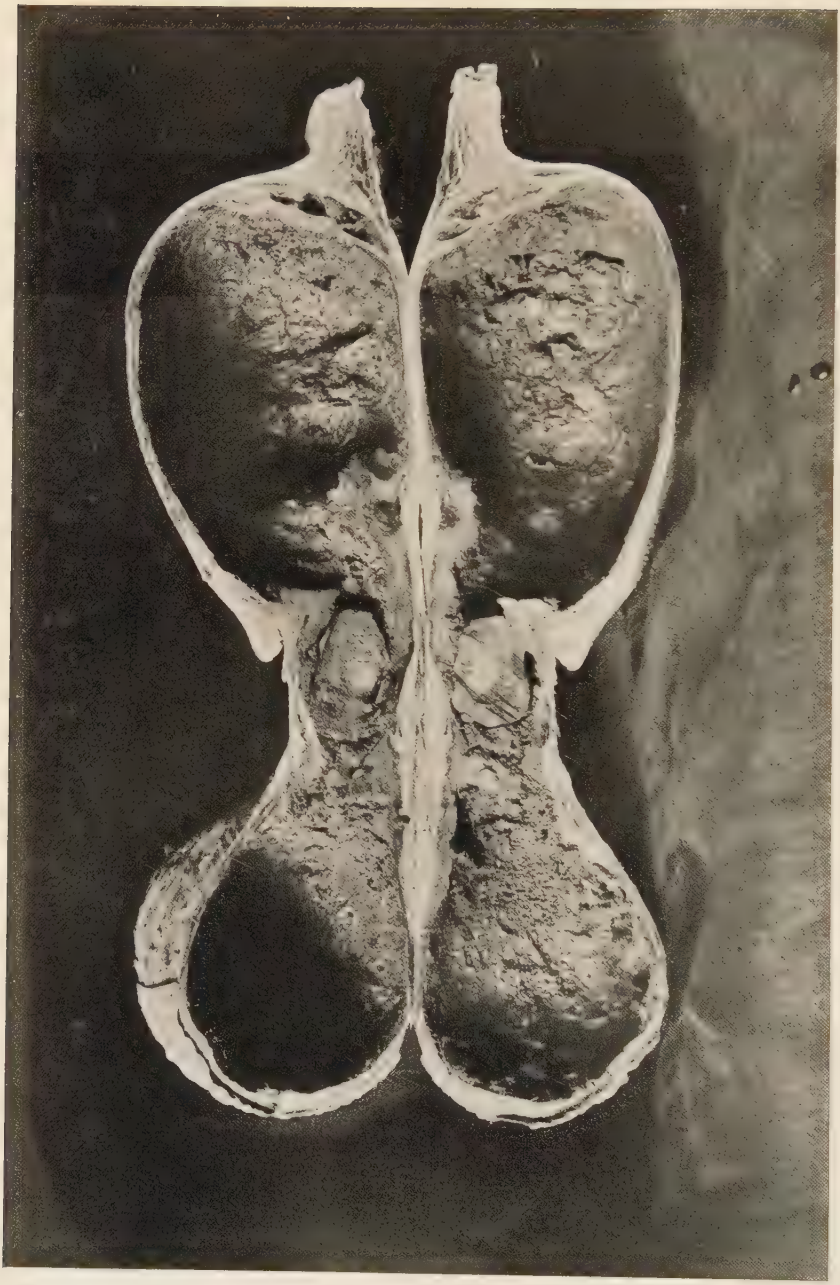

Querschnitt durch den exstirpierten Tumor

Lebenslauf.

Ich, Karl Knauss, Sohn des verstorbenen k. Pfarrers Albert Knauss und seiner Ehefrau Anna Knauss, wurde am 19. November 1888 zu Hetzelsdorf geboren und bin bayerischer Staatsangehöriger. Nach Besuch der Volksschule kam ich an das Progymnasium Winsbach und absolvierte das humanistische Gymnasium zu Erlangen im Jahre 1908; dann bezog ich die Universität München, um mich dem Studium der Medizin zu widmen. Im Wintersemester 1909/10 begab ich mich nach Erlangen, wo ich bis zur Beendigung meiner Studien verblieb. Hier legte ich im Winter 1910/11 die ärztliche Vorprüfung und im Winter 1913 die ärztliche Prüfung ab. Im Sommer 1910 diente ich $^1/_2$ Jahr mit der Waffe beim 19. Infanterie Regt. „König Viktor Emanuel III. v. Italien." Seit 15. Dezember 1913 bin ich als Medizinalpraktikant an der medizinischen Klinik zu Erlangen tätig.

Medizinische Fakultät der Universität Erlangen.

Ueber einen Fall von Stein und Krebs der Harnblase.

Auszug aus der Inaugural-Dissertation 1922.

Von Adolf Krazer.

In dem beschriebenen Fall handelt es sich um einen 68jährigen Mann, der wegen Harnverhaltung, nach vorausgegangenen Blutungen sich in Krankenhausbehandlung begab, am 7. Tage nach Aufnahme einer Pneumonie erlag, ohne daß ein chirurgischer Eingriff vorgenommen worden war; die Röntgenaufnahme ergab geschichteter Stein im Blasengrund. Aus der Anamnese ist die lange Dauer der Beschwerden, die sich auf einen Zeitraum von ungefähr 10 Jahren erstreckt, bemerkenswert. Bei der Sektion ergab sich außer den Zeichen einer chronischen Cystitis und Balkenblase, ein kastaniengroßer flacher Uratstein, außerdem fand sich an der Vorderwand ein ins Blaseninnere vorspringender Tumor, der sich als Carzinom erwies. Als einzige Metastase war ein wallnußgroßer markiger Knoten im Eingang des kleinen Beckens nachweisbar. In der nicht vergrößerten Prostata war kein Anhaltspunkt für ein Carzinom. — Die histologische Untersuchung des Blasentumors ergab ein völliges Fehlen der Schleimhaut, an deren Stelle nach der Blasenoberfläche hin nekrotische bis in die Muskulatur heranreichende Zellmassen getreten sind. Die einzelnen Zellen übertreffen an Größe, sowohl was Kern, als auch Protoplasma anbetrifft, die Leuhorgten um ein mehrfaches. Die Zellmassen durchwuchern stellenweise die Muskulatur und setzen sich auch jenseits derselben in einzelnen Nestern fest. — Zum Vergleiche sind 3 ausführlich beschriebene Fälle aus der Literatur herangezogen worden; 2 von Ludwig Roesen und 1 Fall von Max Fuhrmann. Der beschriebene und die zum Vergleich angeführten Fälle ergeben hinsichtlich des Sitzes des Carzinoms,

der Art desselben und der Beschaffenheit des Steines eine weitgehende Uebereinstimmung; — hinsichtlich der Zeit, in der die Beschwerden in allen erwähnten Fällen auftraten, ebenso wie im Lebensalter der davon Betroffenen eine weitgehende Verschiedenheit. Aus der Literatur sind weiterhin Blasen-Carzinomfälle, die mit Blasenstein kombiniert waren, erwähnt, so 3 Fälle von Jausch, 1 Fall von Davis Colly, 1 Fall von Harokins, 1 Fall von Peron Watson, 1 Fall von Buschhardt. — Zur Frage des Primär-Blasen-Carzinoms, der Wachstumsdauer und der Malignität desselben werden hauptsächlich die Autoren Lehmann, Aschoff, Caspar, Nietzsche und Sonnenburg, Buschhardt, Oberländer herangezogen. Weiterhin sind die Arbeiten Nassauers über Blasenkrebs bei Anilinarbeitern, die experimentellen Arbeiten B. Fischer's, ebenso neuerdings die Arbeiten Fibiger's und seiner Schüler erwähnt; so die Krebserzeugung an der Rattenzunge, Haferfütterungsversuche durch Hermann Star und Secher und die Arbeiten Jamagiva's und Ischikawa's über die Erzeugung von Krebs durch Teerpinselung an Kaninchen. Die in allen Fällen besonders interessierende Frage, ob der Krebs oder der Stein das Primäre gewesen ist, kann in dem beschriebenen Falle so gedeutet werden, daß der Uratstein durch langdauernde (siehe Anamnese!) Reize des Carzinom verursachte, doch ist auch ein zufälliger Befund nicht ausgeschlossen. Ein Stein, der sich um einen Kern aus Detritusmassen des Carzinoms durch Herumkristallisierung gebildet hätte, müßte ein Phosphatstein sein (alkalische Urinreaktion!) Ein bestimmter Schluß ist jedoch auch in diesem Falle, wie in den sämtlichen anderen der Literatur, nicht zu ziehen.